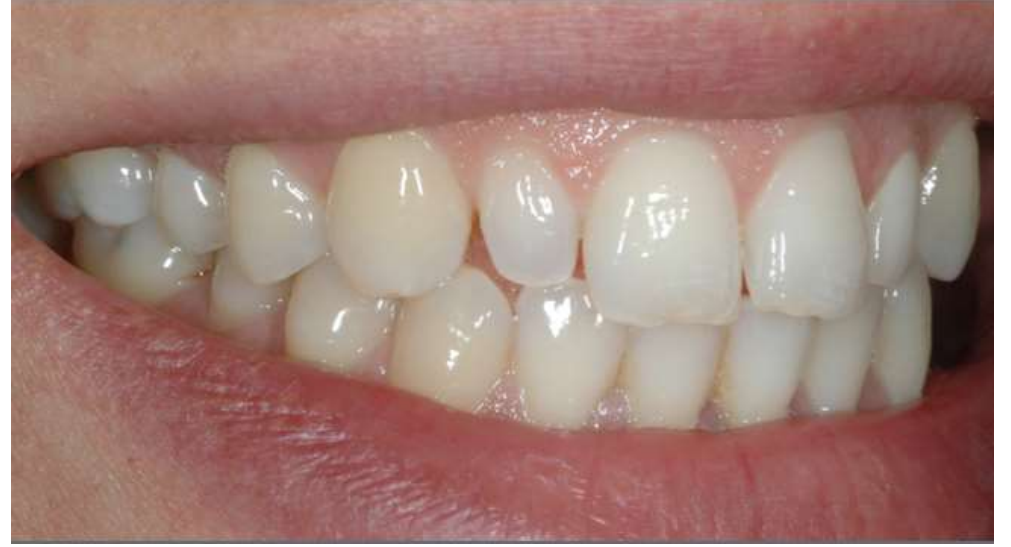
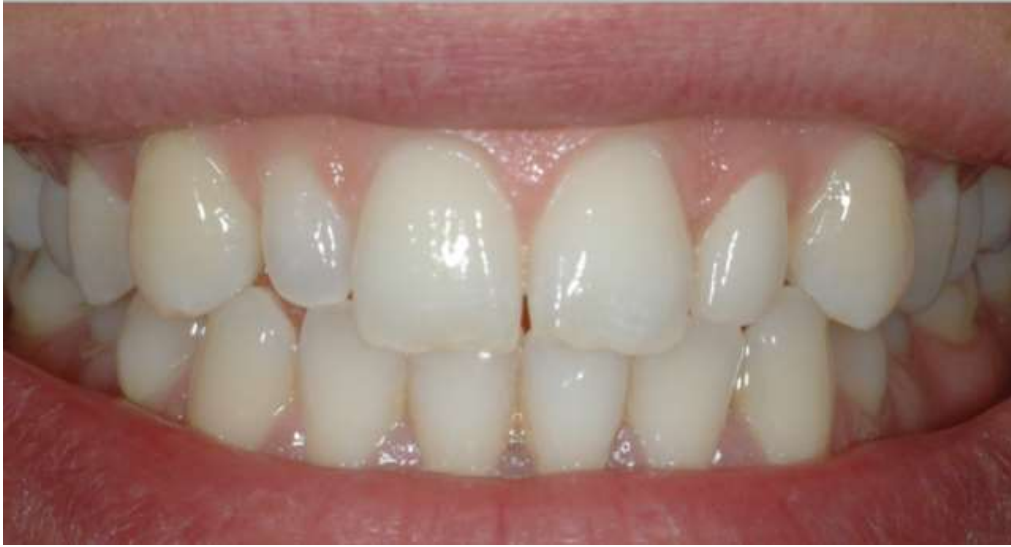
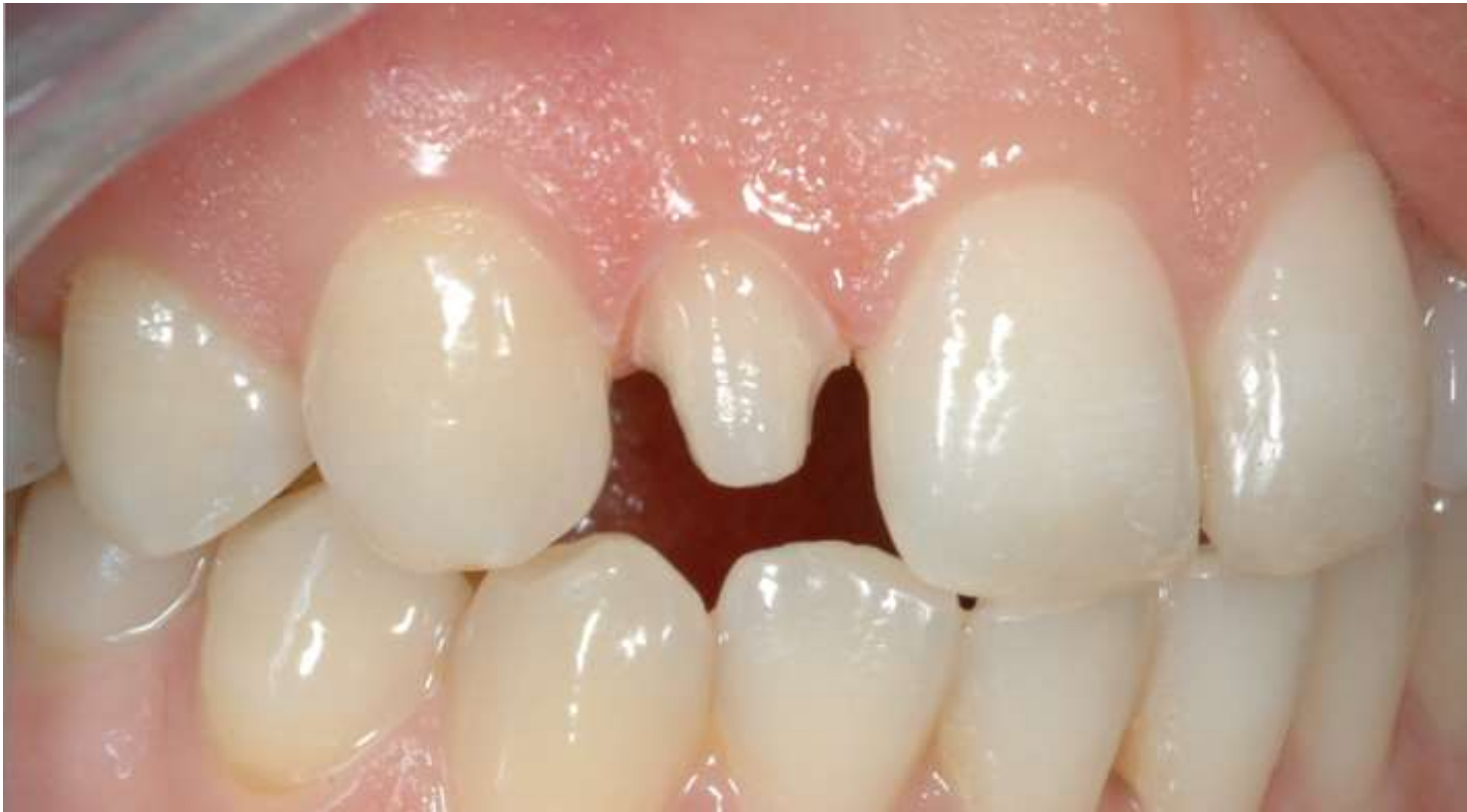Corona in ceramica realizzata con sistematica Cad-Cam, in un unico appuntamento

Dott. Claudio de Vito

Sorrento



Paziente in ottima condizione di salute generale e di igiene orale, atleta di spessore internazionale, richiesta estetica.
Microdonzia di 1.2



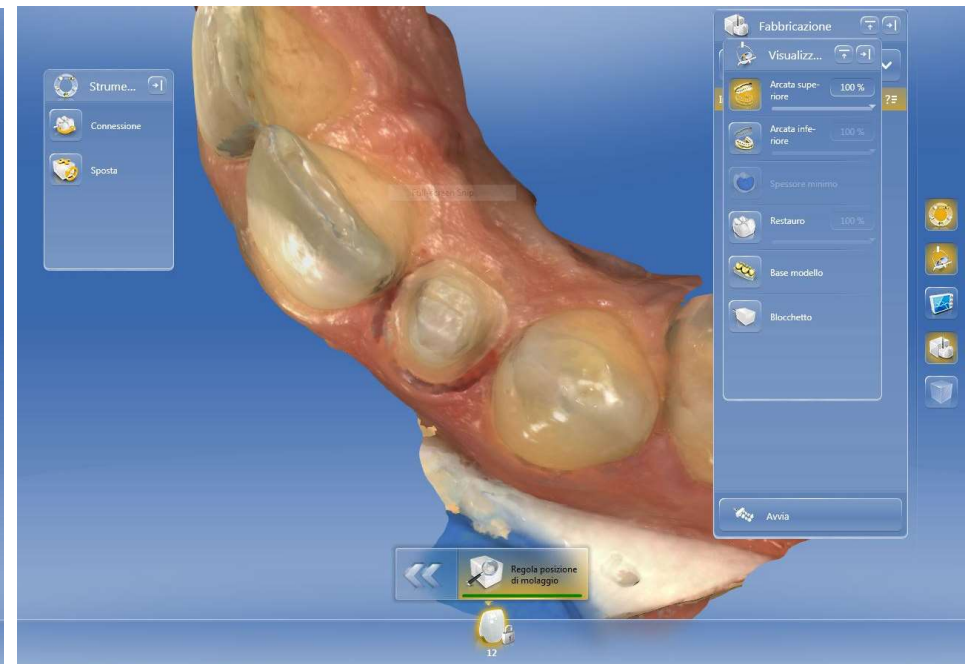
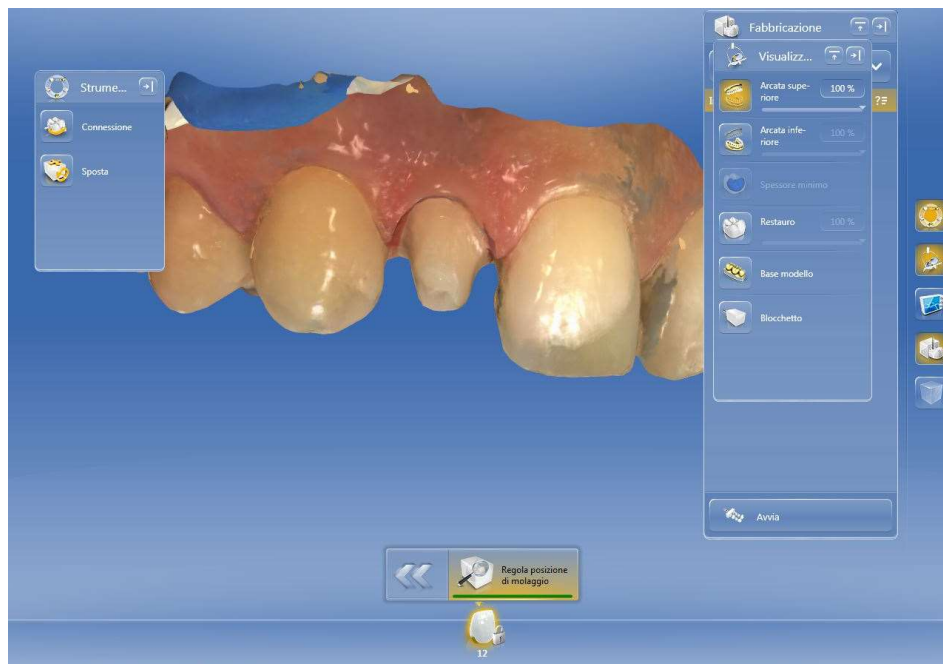
S6856



H375R



Preparazione del moncone con fresa
S6856 314 012 e H375R 314 012

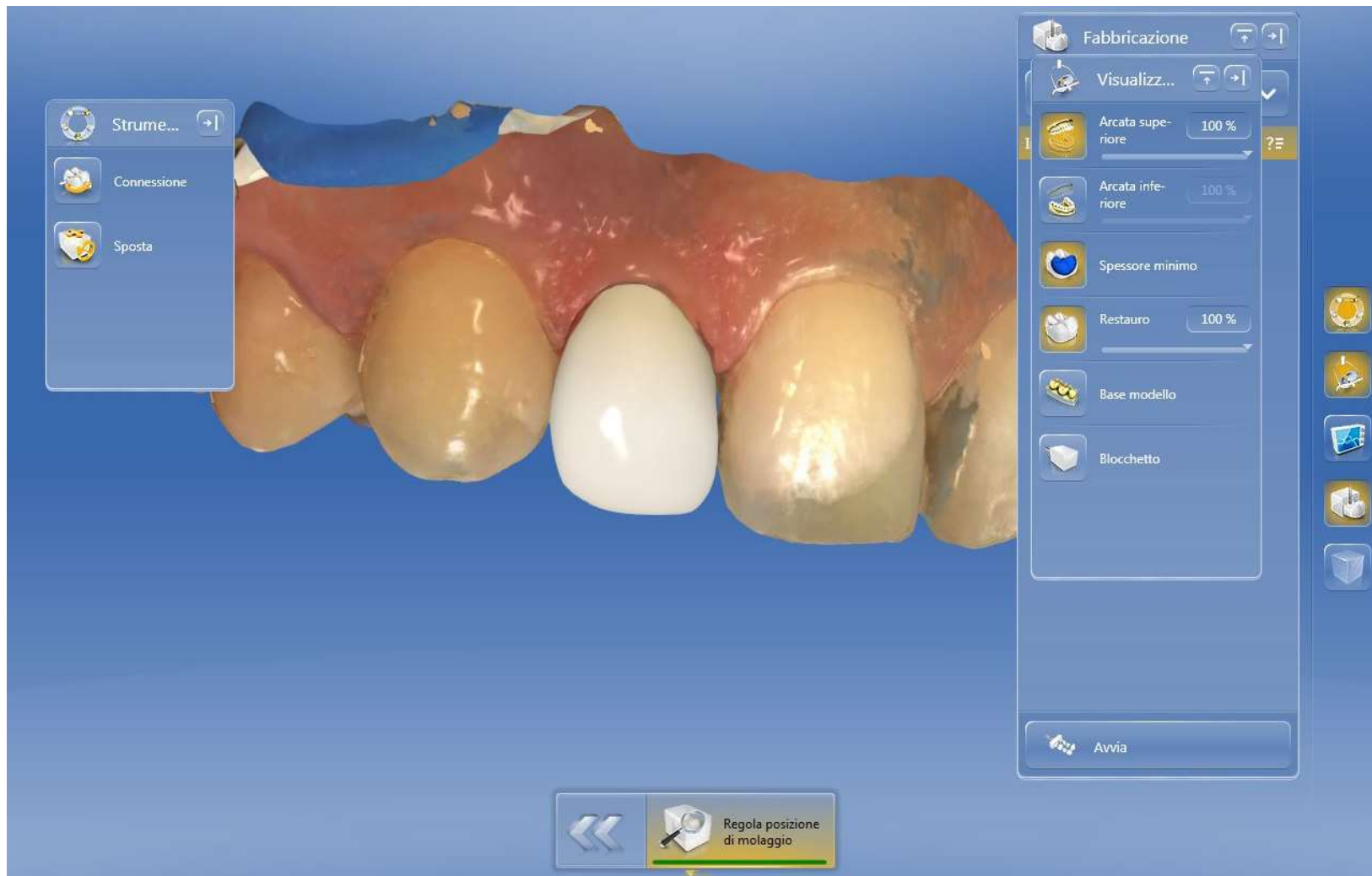

Impronta ottica della preparazione

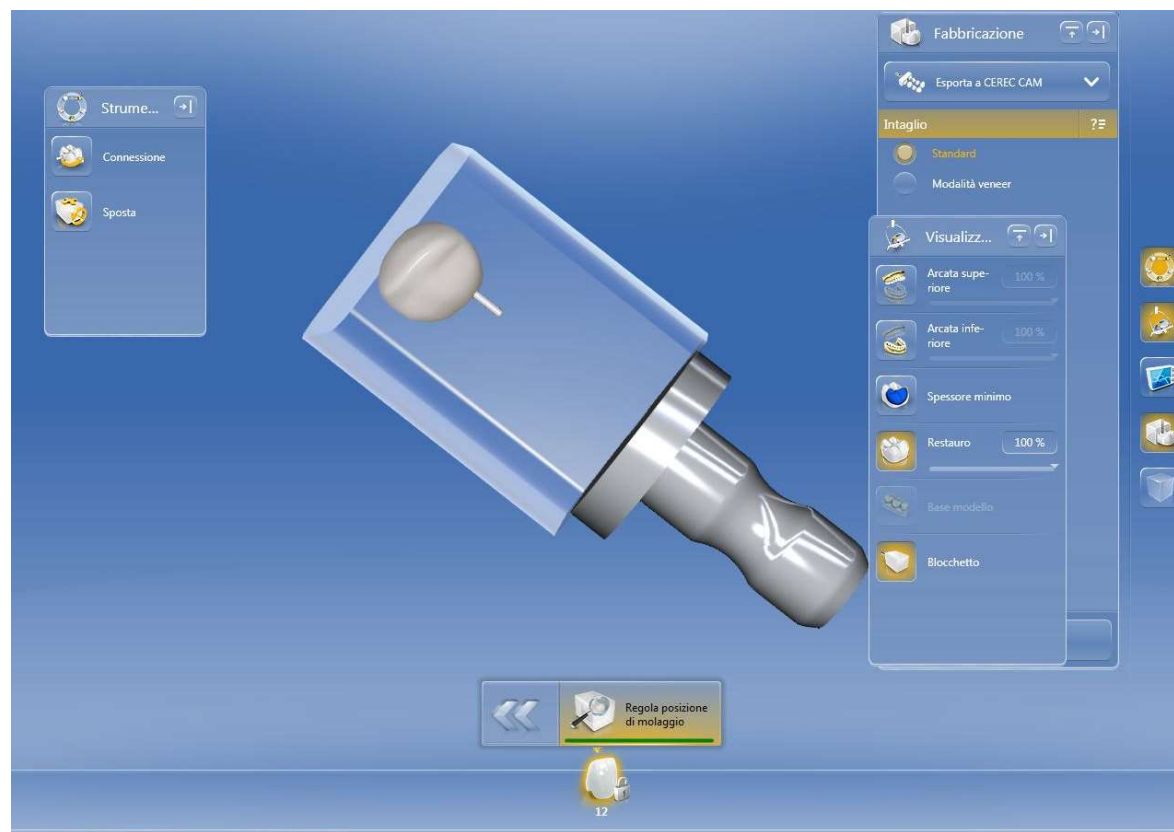
Riduzione incisale con DM10

DM10






Progettazione del restauro

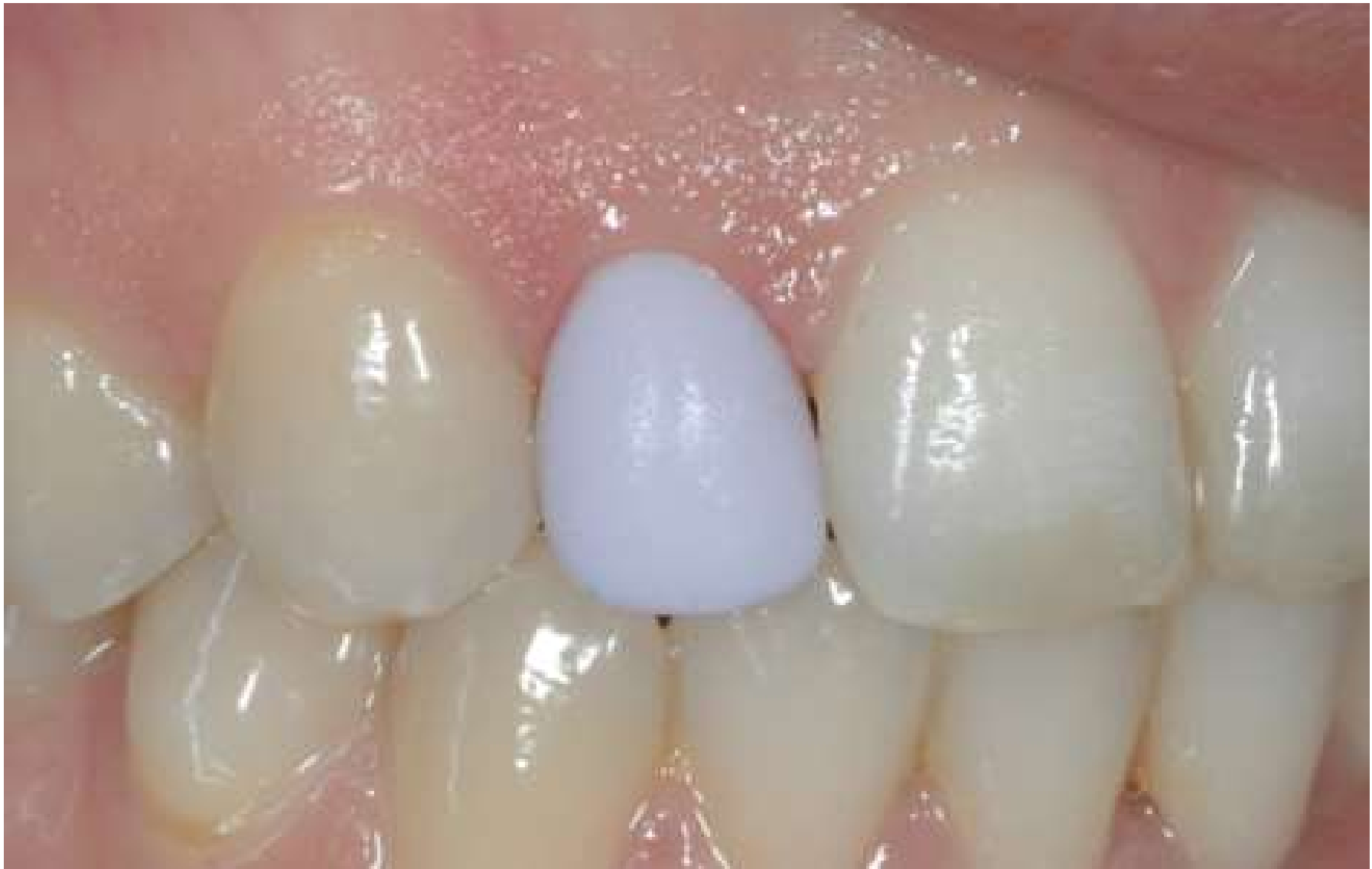

Fresaggio del blocchetto IVOCLAR e.max HT A2

Taglio del peduncolo
di fresaggio con
8847KR 314 016

8847KR





Prova del restauro in pre-cristallizzazione

Lucidatura dopo cristallizzazione e glasura con gommini dedicati del Digital Prosthetic Essential Kit

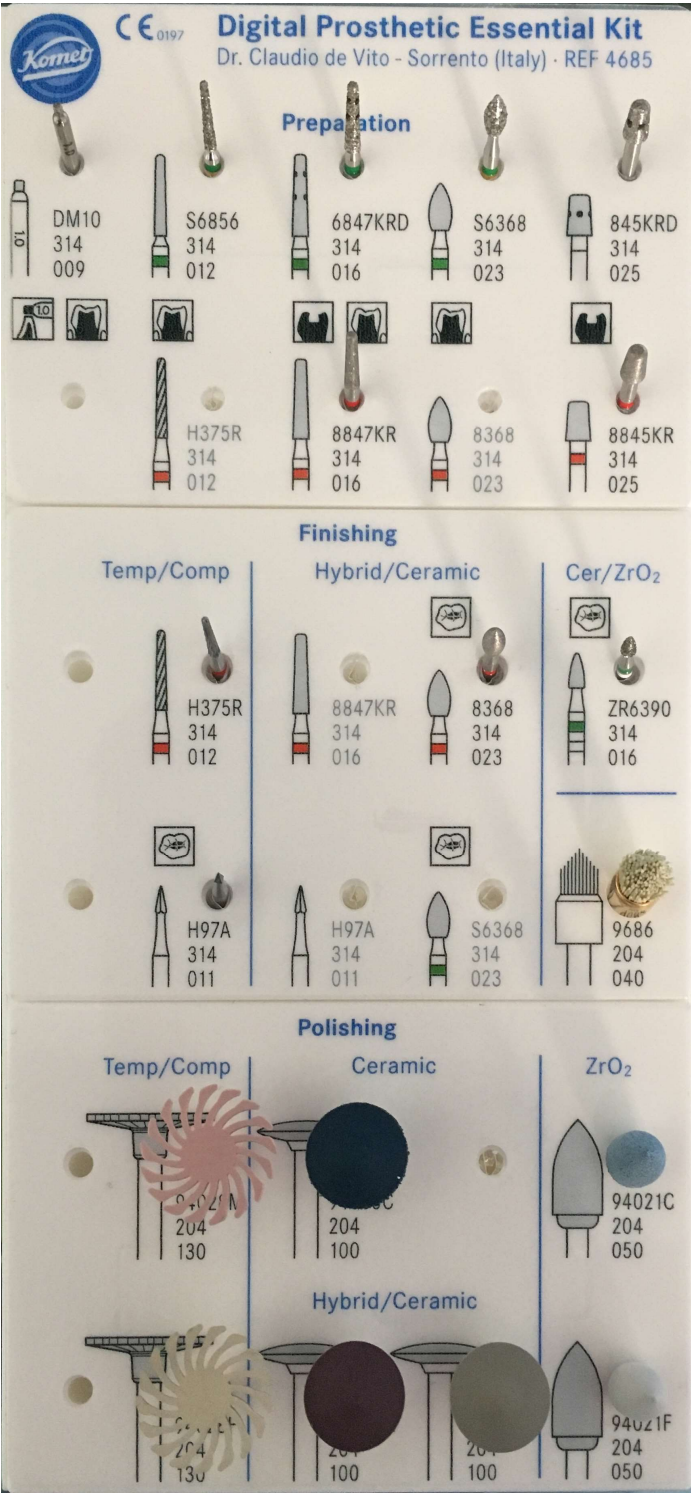
94005C

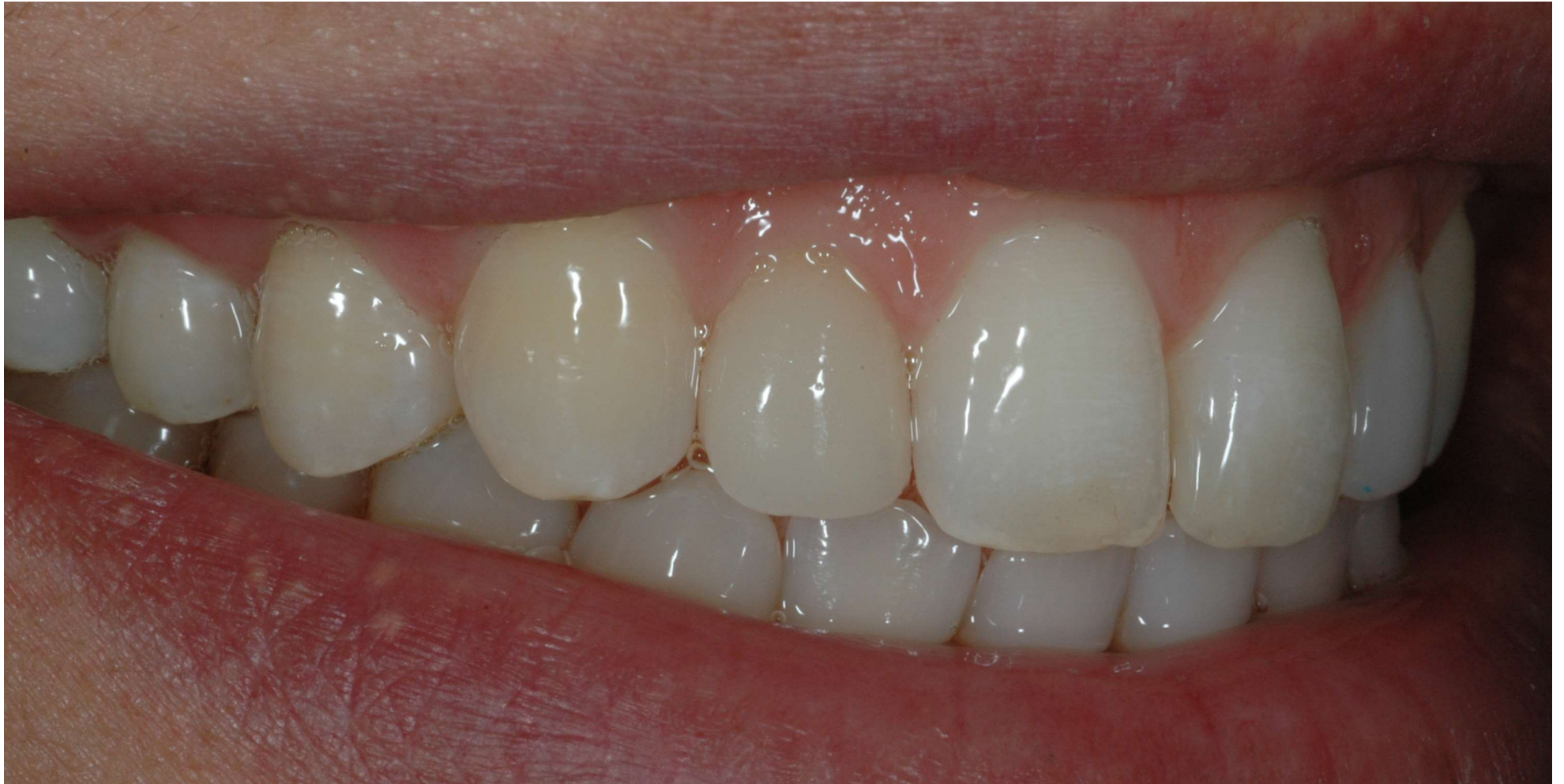

94005M



94005F





Controllo ad un anno